



**ΠΑΝΕΛΛΗΝΙΟ**  
ΕΠΙΣΤΗΜΟΝΙΚΟ  
ΣΥΝΕΔΡΙΟ  
**ΕΠΕΜΥ**

18-21

Απριλίου

2019

Divani Corfu Palace

Corfu Holiday Palace

**Κέρκυρα**

*“Κλινικά Διλήμματα στις Μυοσκελετικές Παθήσεις”*

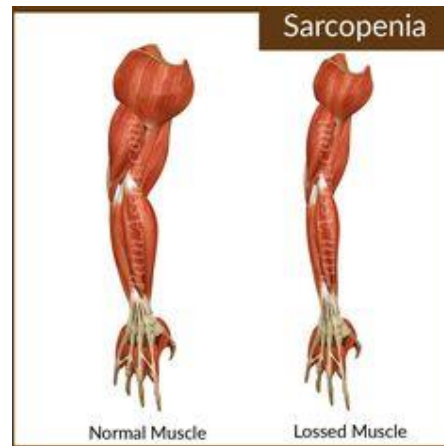
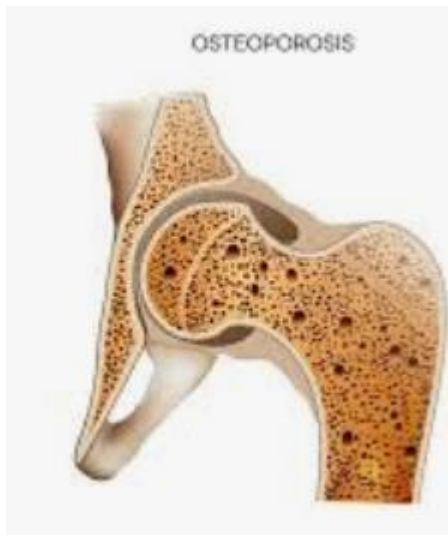οστεοσαρκοπενία

Γιάννης Διονυσιώτης

Αναστασία Κουτσούρη

# ΟΣΤΕΟΣΑΡΚΟΠΕΝΙΑ

ΟΣΤΕΟΠΟΡΩΣΗ/ΠΕΝΙΑ + ΣΑΡΚΟΠΕΝΙΑ = ΟΣΤΕΟΣΑΡΚΟΠΕΝΙΑ



ΓΗΡΙΑΤΡΙΚΟ ΣΥΝΔΡΟΜΟ  
Η'  
ΝΟΣΟΣ  
Η'  
ΑΡΘΡΟΙΣΜΑ 2  
ΝΟΣΗΡΟΤΗΤΩΝ

# Ορισμοί

- Οστεοπόρωση: είναι συστηματική σκελετική νόσος που χαρακτηρίζεται από ελαττωμένη οστική μάζα και διαταραχές στην μικροαρχιτεκτονική του οστού και οδηγεί σε ευθραυστότητα των οστών και κατάγματα

WHO 1993

- Σαρκοπενία: είναι προοδευτική και γενικευμένη μυϊκή διαταραχή που σχετίζεται με αυξημένη πιθανότητα αρνητικών επιπτώσεων στην υγεία, όπως πτώσεις, κατάγματα, αναπηρία και θνητότητα

Cruz-Jentoft AJ, Baeyens JP, Bauer JM et al. Sarcopenia: European consensus on definition and diagnosis: report of the European working group on sarcopenia in older people. Age Ageing 2010

**ΠΑΝΕΛΛΗΝΙΟ**  
**ΕΠΙΣΤΗΜΟΝΙΚΟ**  
**ΣΥΝΕΔΡΙΟ**  
**ΕΠΕΜΥ**  
*“Μυοσκελετικές Παθήσεις”*

**18-21**  
**Απριλίου**  
**2019**  
Divani Corfu Pa  
Corfu Holiday P  
**Κέρκυρα**

 [www.epem](http://www.epem.org)

## ΠΕΡΙΣΤΑΤΙΚΟ 1

Ο Κος Χ. είναι 82 ετών  
αρτηριακή υπέρταση υπό αΜΕΑ με διουρητικό  
υπερλιπιδαιμία υπό στατίνες  
ΧΑΠ υπό εισνεόμενα

Τηλεφώνησε στον οικογενειακό ιατρό και του ζήτησε να τον επισκεφτεί γιατί δεν μπορεί να βγει από το σπίτι το τελευταίο διάστημα και νιώθει αδυναμία

Κατά την εξέταση: ΑΠ 150/70mmHg , σφύξεις 88/min, ήπια παράταση εκπνοής με κορεσμό 96%, ήπιο σκληρυντικό φύσημα στην ακρόαση της αορτικής βαλβίδας, αναφερόμενη αδυναμία στα κάτω άκρα.

Ο ασθενής προσέχει την διατροφή του και αποφεύγει λιπαρά γεύματα και τροφές υψηλών θερμίδων λόγω της υπερλιπιδαιμίας

# ΠΕΡΙΣΤΑΤΙΚΟ 2

Η Κα Μ, ετών 78 μεταφέρετε στο ΤΕΠ λόγω επεισοδίου πτώσης

ΣΔ II υπό αντιδιαβητικά δισκία

Υποθυρεοειδισμό υπό θυροξίνη

Πόνο στην πλάτη από μηνός, επισκέφτηκε τον ορθοπεδικό που σύστησε να λαμβάνει αναλγητικά, τραμανδόλη την οποία η ασθενής λαμβάνει συστηματικά.

Αναφερόμενα δυο επεισόδια πτώσεων το τελευταίο 6μηνο.

Η ασθενής διαγνώστηκε με κάταγμα ισχίου και οδηγήθηκε στο χειρουργείο.

Η ασθενής παραπονείται για αδυναμία ορθοστατήσεως και δεν κινητοποιήθηκε γρήγορα με αποτέλεσμα την παραμονή της επί εβδομάδας στο νοσοκομείο

Οι συγγενείς αποφάσισαν την μεταφορά της σε μονάδα αποκατάστασης



# ΠΕΡΙΣΤΑΤΙΚΟ 3

Η Κα Μ είναι 84 χρονών το τελευταίο διάστημα τα παιδιά της αναφέρουν ότι δεν βγαίνει έξω, εισάγεται στο επειγόντως στο Νοσοκομείο όπου διαπιστώνεται ότι έχει γρίπη με υψηλό πυρετό

Αρτηριακή υπέρταση

Κολπική μαρμαρυγή υπό αντιπηκτικά

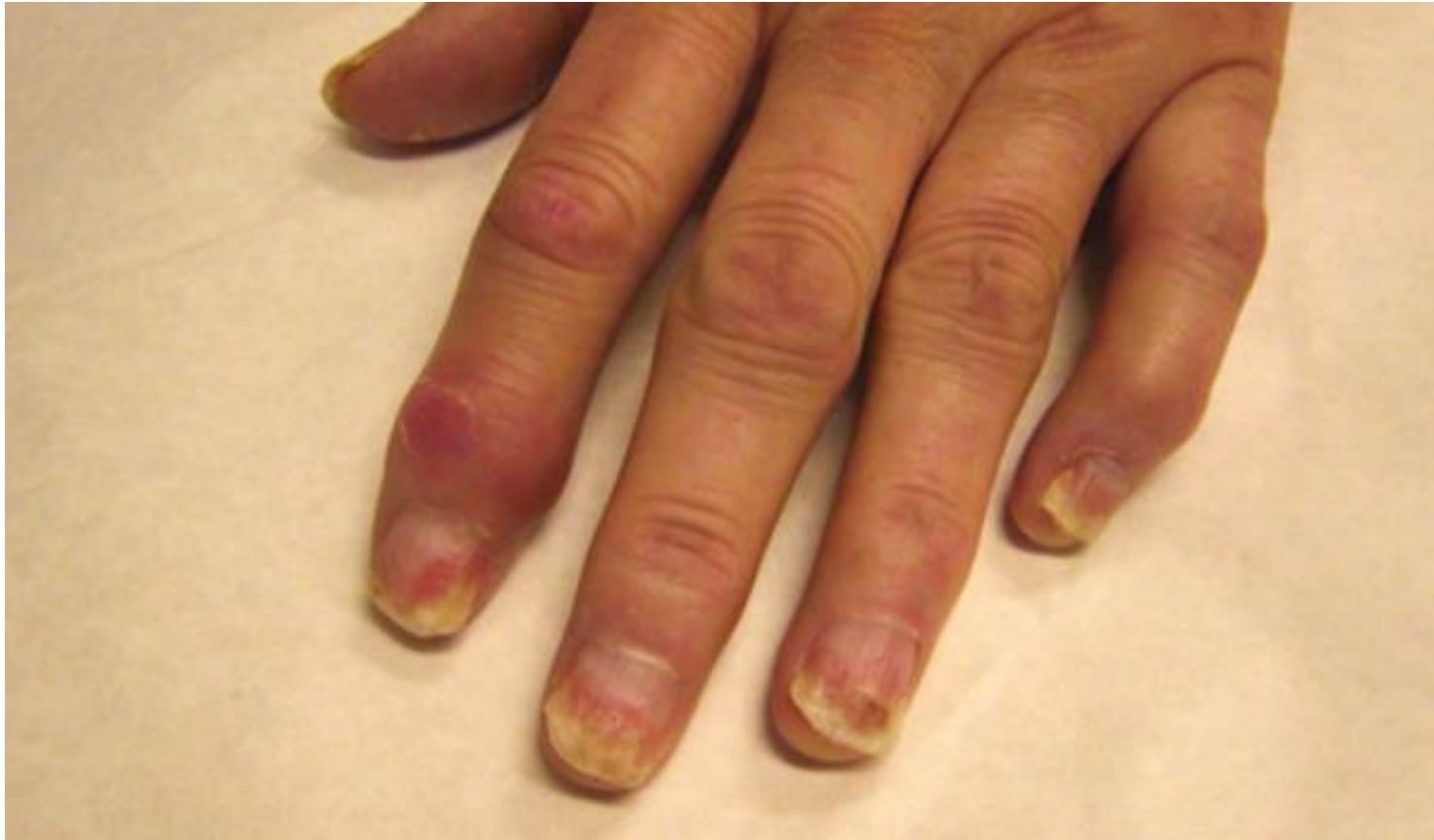Κροταφική αρτηρίτιδα υπό κορτικοειδή από 2μήνου υπό 30 mg πρεδνιζολόνης

οστεοαρθριτιδα

Κατά την νοσηλεία της παρουσιάζει επεισόδιο παραληρήματος και λαμβάνει αλοπεριδόλη και βενζοδιαζεπίνες. Παρουσιάζει επιδείνωση της γενικής της κατάστασης άρνηση λήψης τροφής, αδυναμία βαδίσεως και κατάκλιση δευτέρου βαθμού στον κόκκυγα. Μετά από παραμονή 3 εβδομάδων στο νοσοκομείο αδυνατεί να αυτοεξυπηρετηθεί και μεταφέρετε σε γηροκομείο για περαιτέρω αντιμετώπιση.

20 ημέρες αργότερα η ασθενής επανεισάγεται στο νοσοκομείο λόγω εισρόφησης. Κατά την παραμονή της στο νοσοκομείο παρουσιάζει επεισόδιο ταχυαρρυθμίας λόγω υποξυγοναιμίας και οξέως πνευμονικού οιδήματος από το οποίο η ασθενής καταλήγει.





## Περιστατικό 4

Ο Κος Μ είναι 50 ετών με ιστορικό ψωριασικής αρθρίτιδας 10 ετίας έχει λάβει διάφορα σχήματα τώρα υπό secukinumab (anti IL-17A)

Είναι διαβητικός τύπου II με BMI 35

Υπερλιπιδαιμία υπό στατίνες

Παραπονείται για διάχυτα μυικά άλγη αιμωδίες και αδυναμία στα κάτω άκρα διαλείπουσα χωλότητα

