



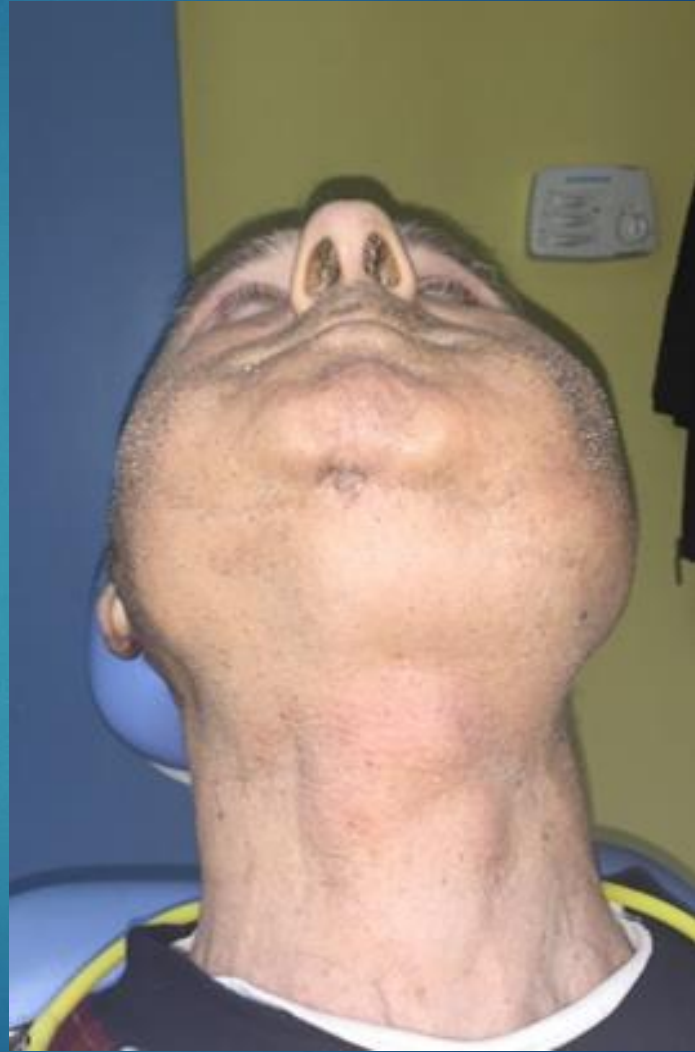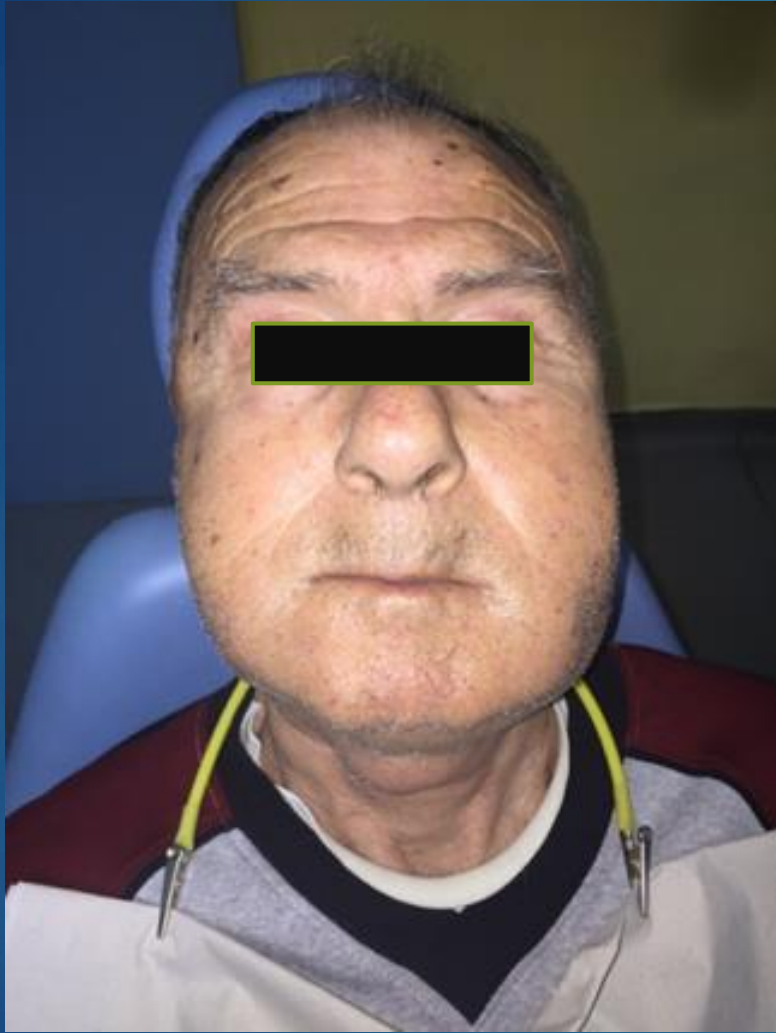# Αμφοτερόπλευρη διόγκωση κάτω γνάθου: μια διαφοροδιαγνωστική πρόκληση

ΤΣΕΚΟΥΡΑ ΚΩΝΣΤΑΝΤΙΝΑ

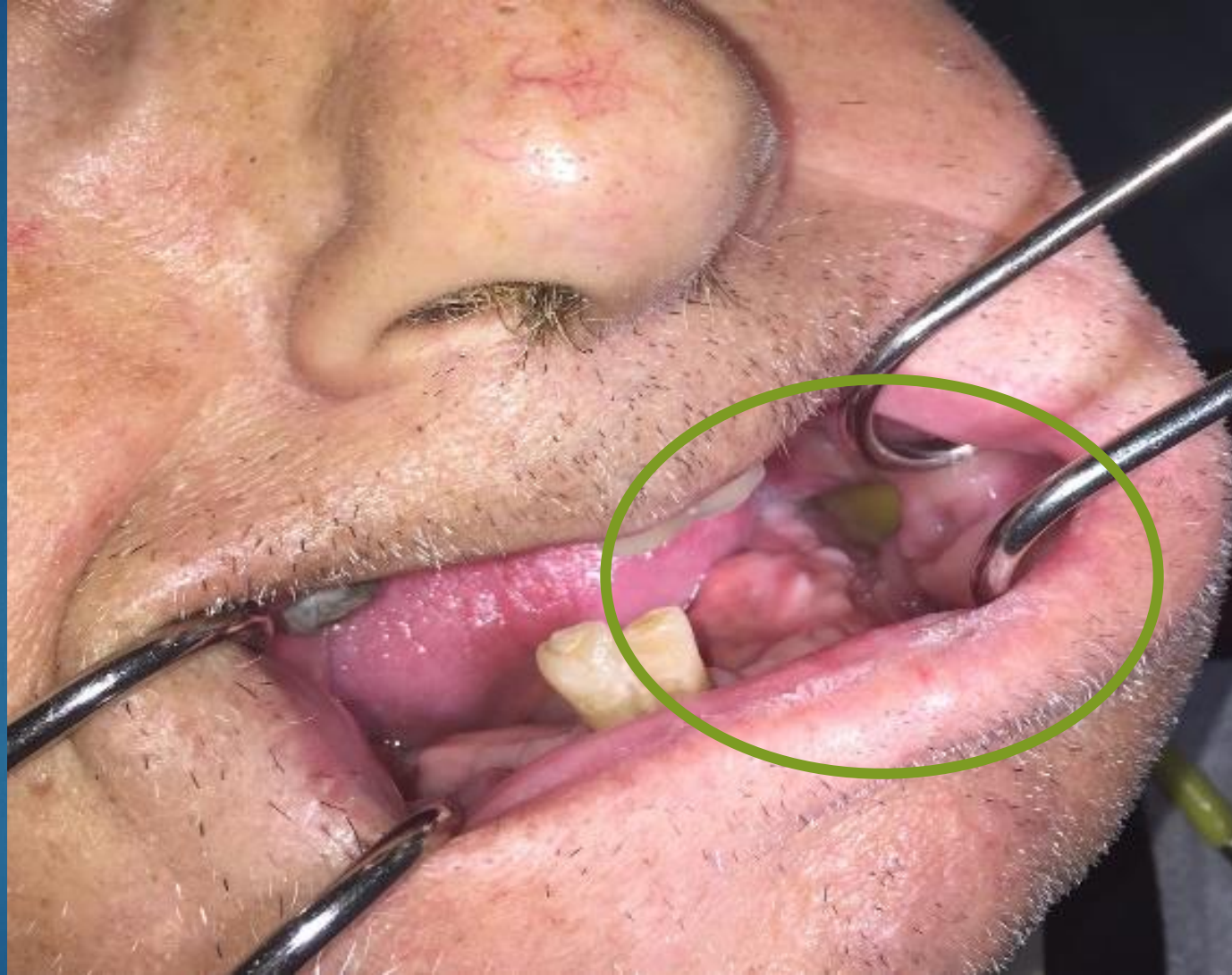ΣΤΟΜΑΤΙΚΟΣ ΚΑΙ ΓΝΑΘΟΠΡΟΣΩΠΙΚΟΣ ΧΕΙΡΟΥΡΓΟΣ ΓΝΑ ΚΑΤ

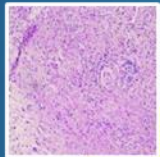
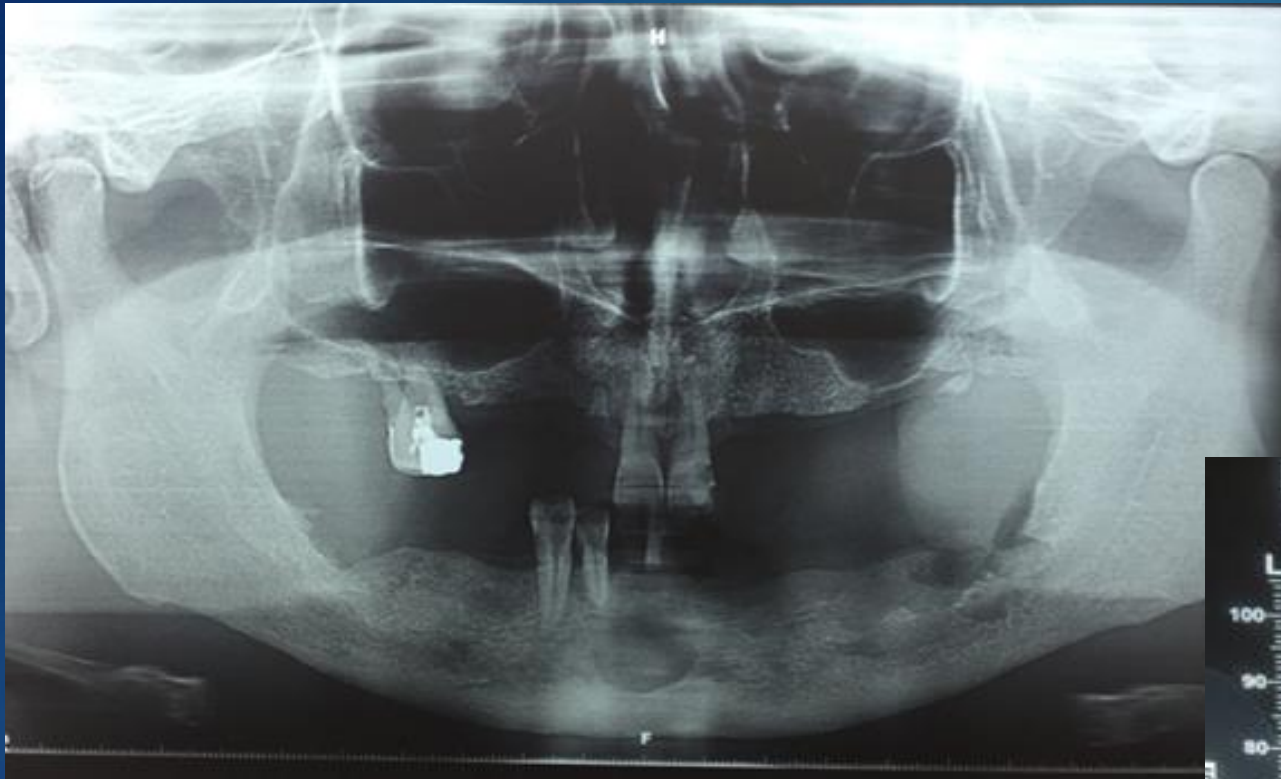


ΓΙΑ ΤΗ ΣΥΓΚΕΚΡΙΜΕΝΗ ΠΑΡΟΥΣΙΑΣΗ ΔΕΝ ΥΠΑΡΧΕΙ ΟΠΟΙΑΔΗΠΟΤΕ  
ΣΥΓΚΡΟΥΣΗ ΣΥΜΦΕΡΟΝΤΩΝ

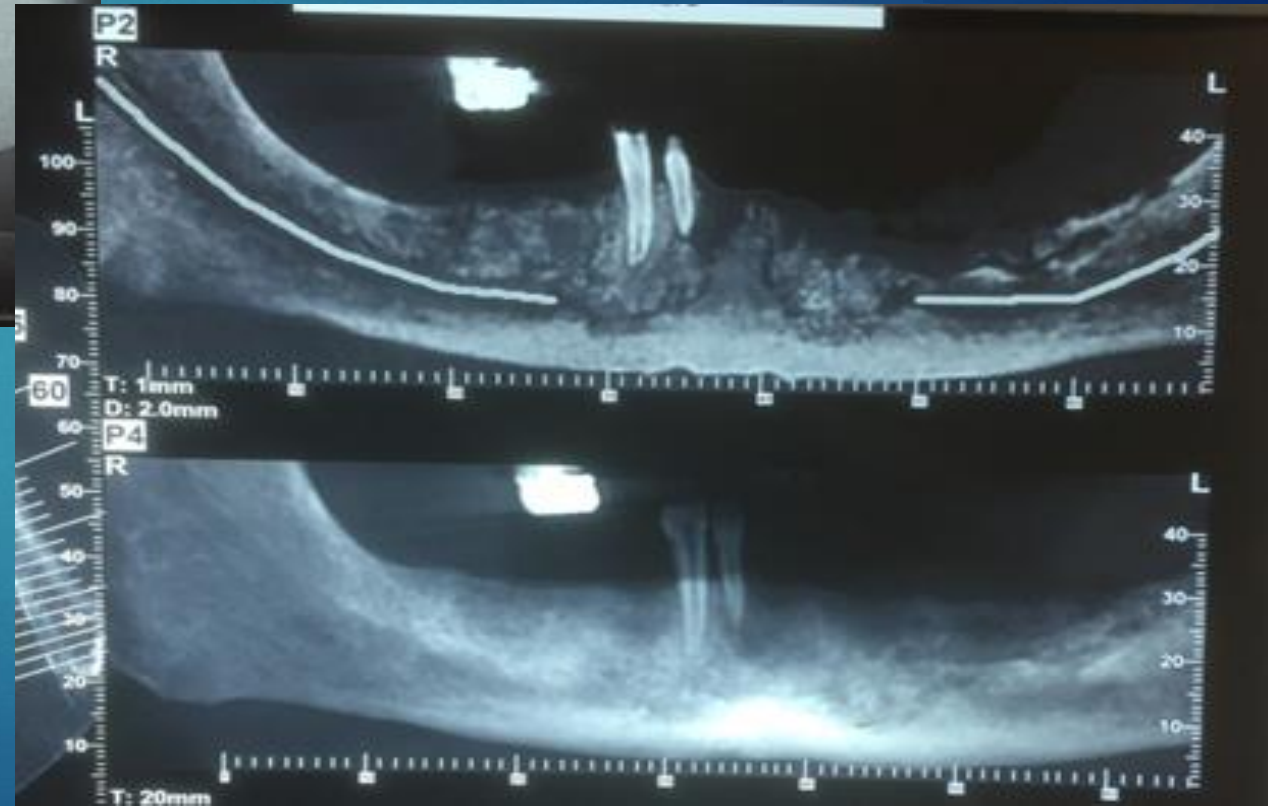




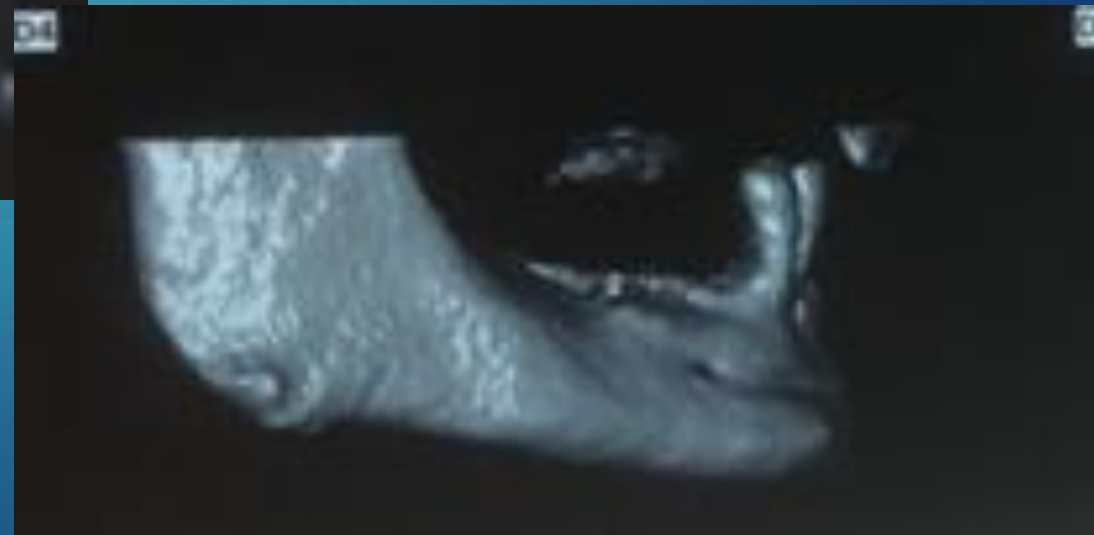
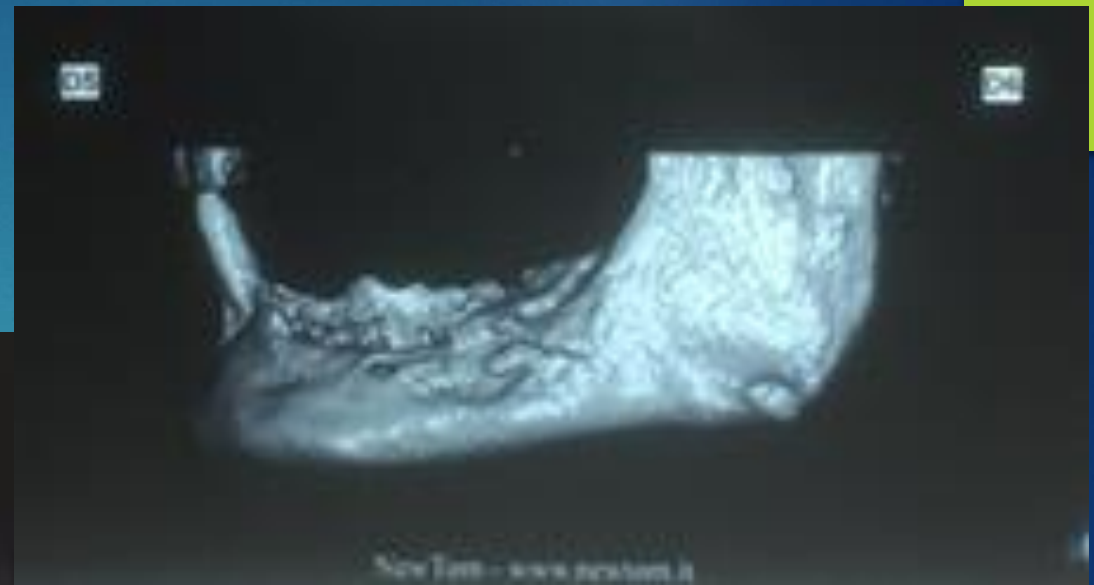
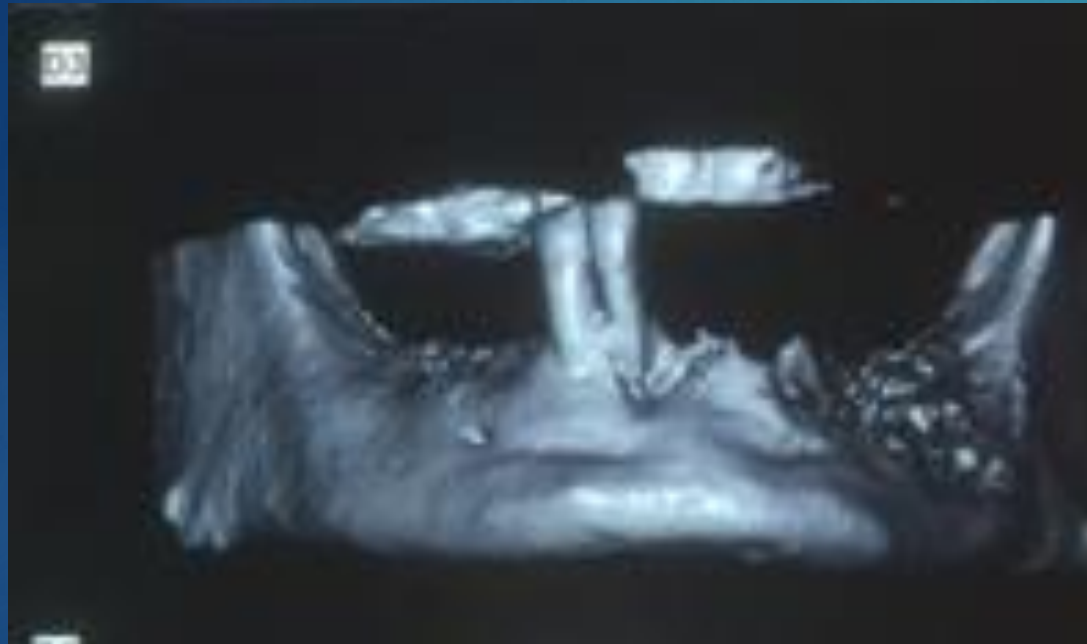

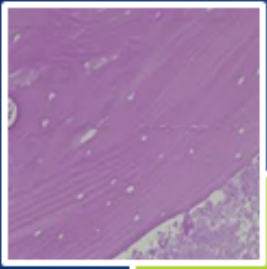


- ΠΡΩΤΗ ΙΣΤΟΛΟΓΙΚΗ ΧΡΟΝΙΑ ΦΛΕΓΜΟΝΗ









- ΔΕΥΤΕΡΗ ΙΣΤΟΛΟΓΙΚΗ ΟΣΤΙΚΗ ΝΕΚΡΩΣΗ

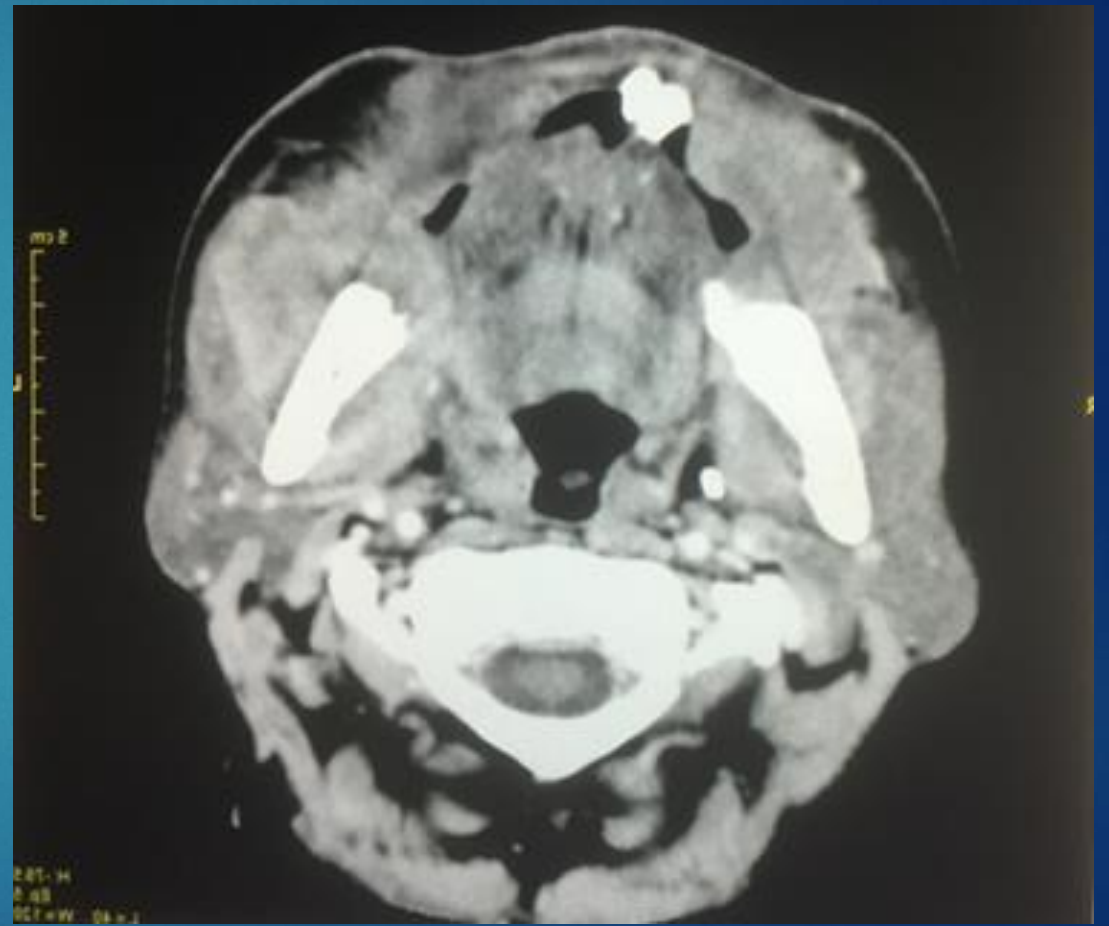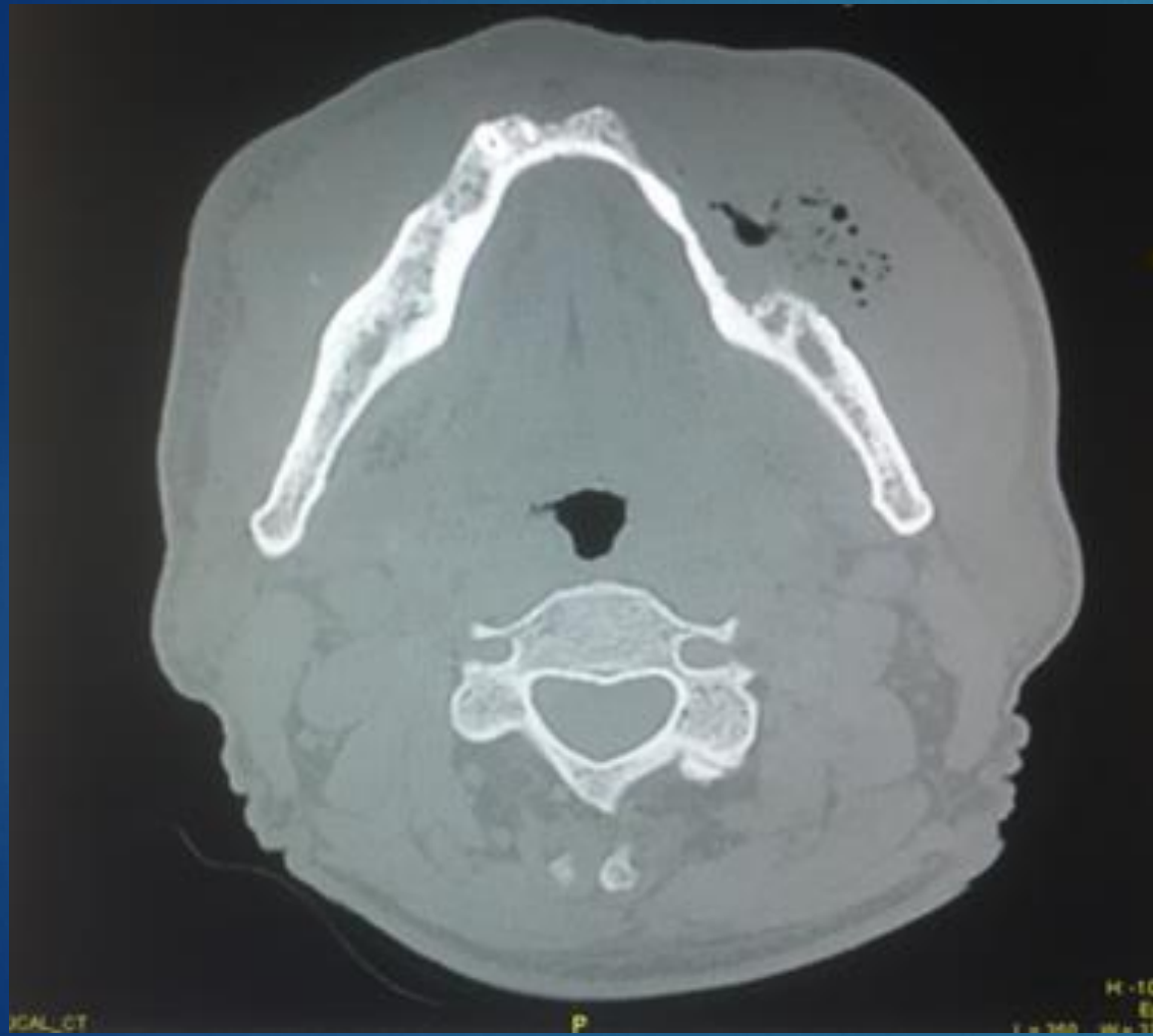
ΑΡΧΙΚΗ ΚΑΛΛΙΕΡΓΕΙΑ ΟΣΤΟΥ

*Citrobacter freundii*

*Proteus mirabilis*

*Serratia marcescens*

ΛΕΒΟΦΛΟΞΑΣΙΝΗ





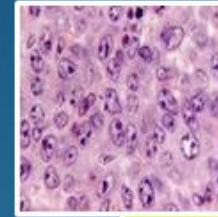
ΤΕΛΙΚΗ  
ΚΑΛΛΙΕΡΓΕΙΑ  
ΟΣΤΟΥ

Staphylococcus  
epidermidis

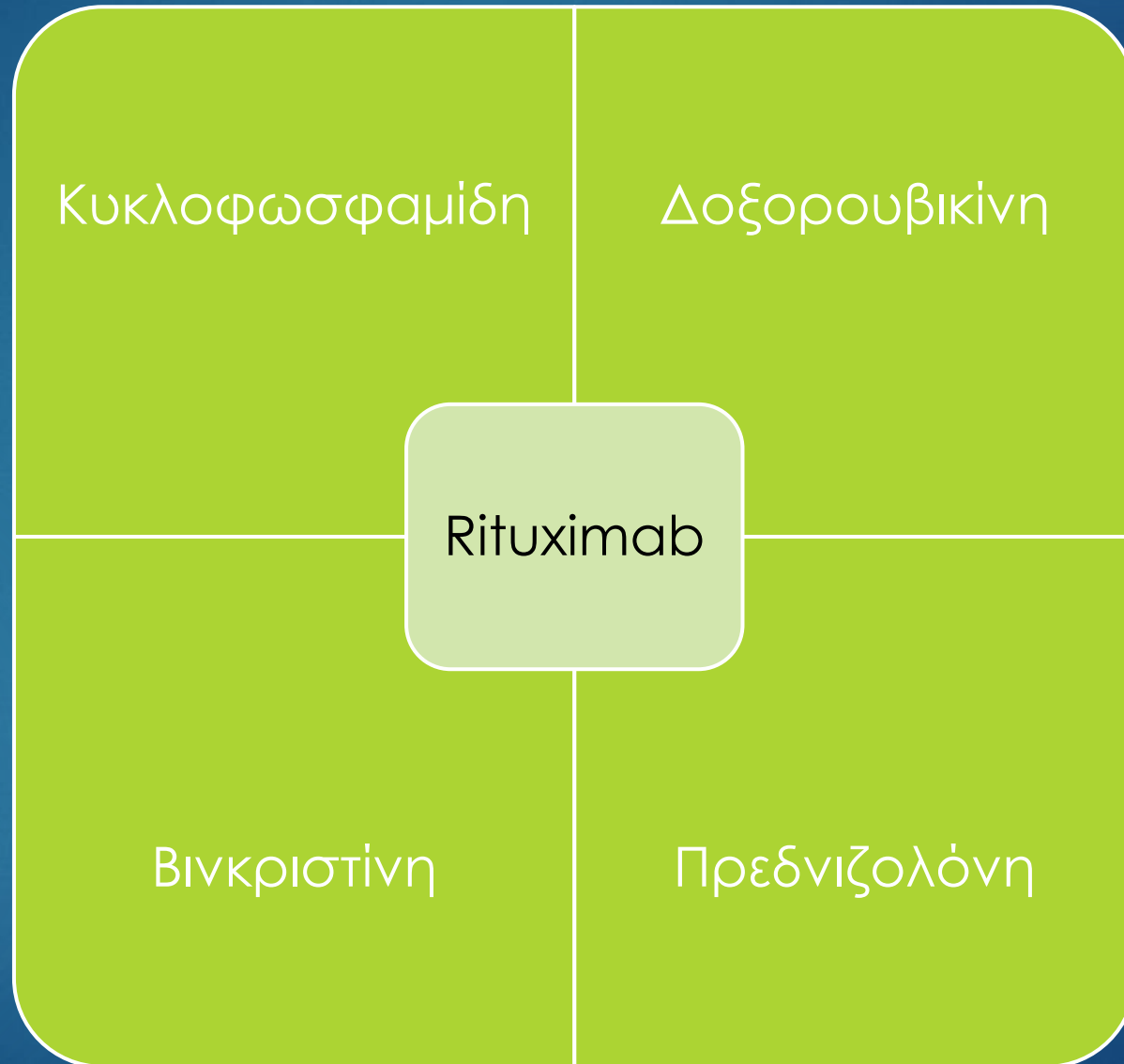Streptococcus  
oralis

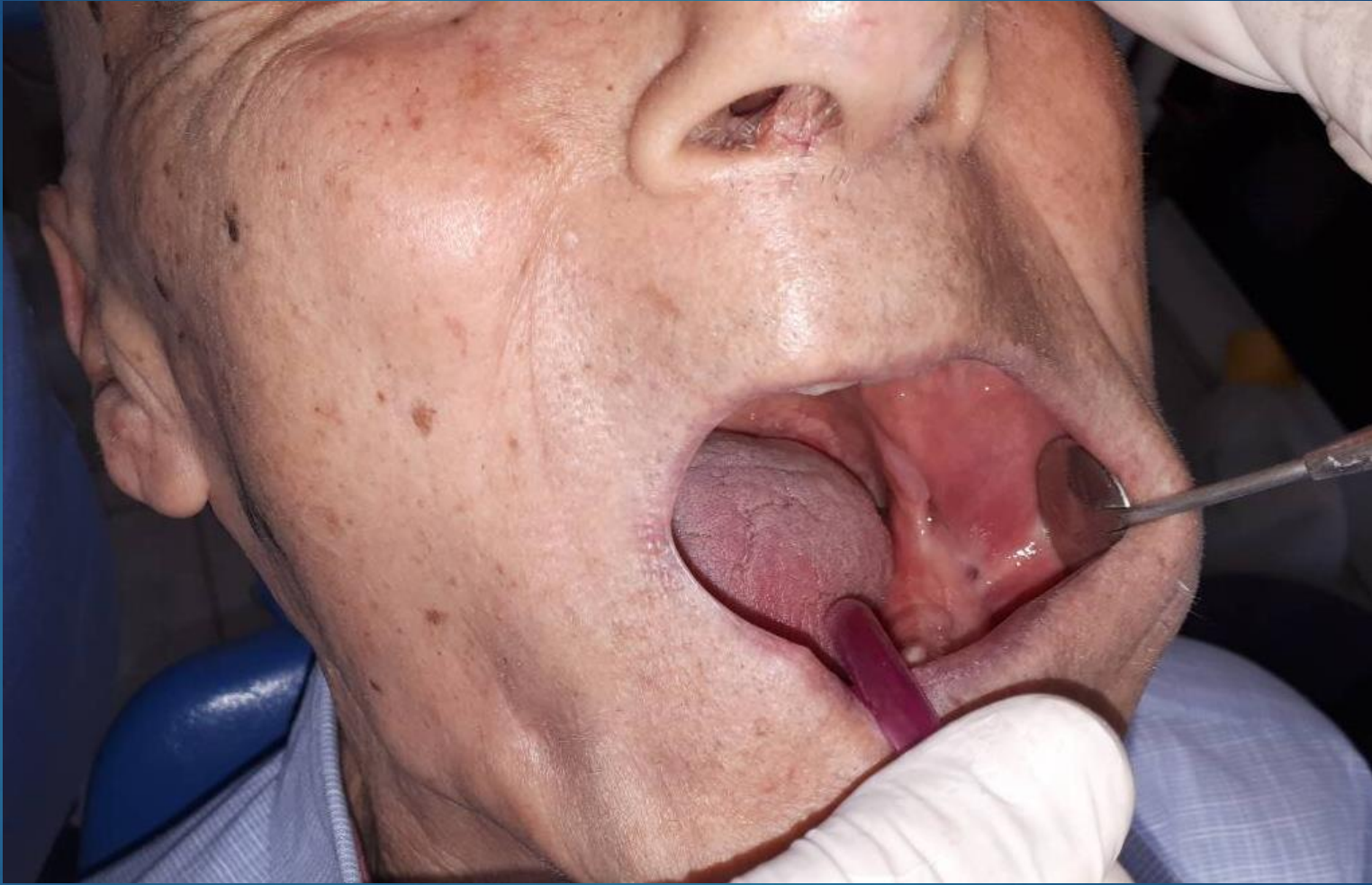

ΔΑΠΤΟΜΥΚΙΝΗ  
ΚΕΦΤΡΙΑΞΟΝΗ



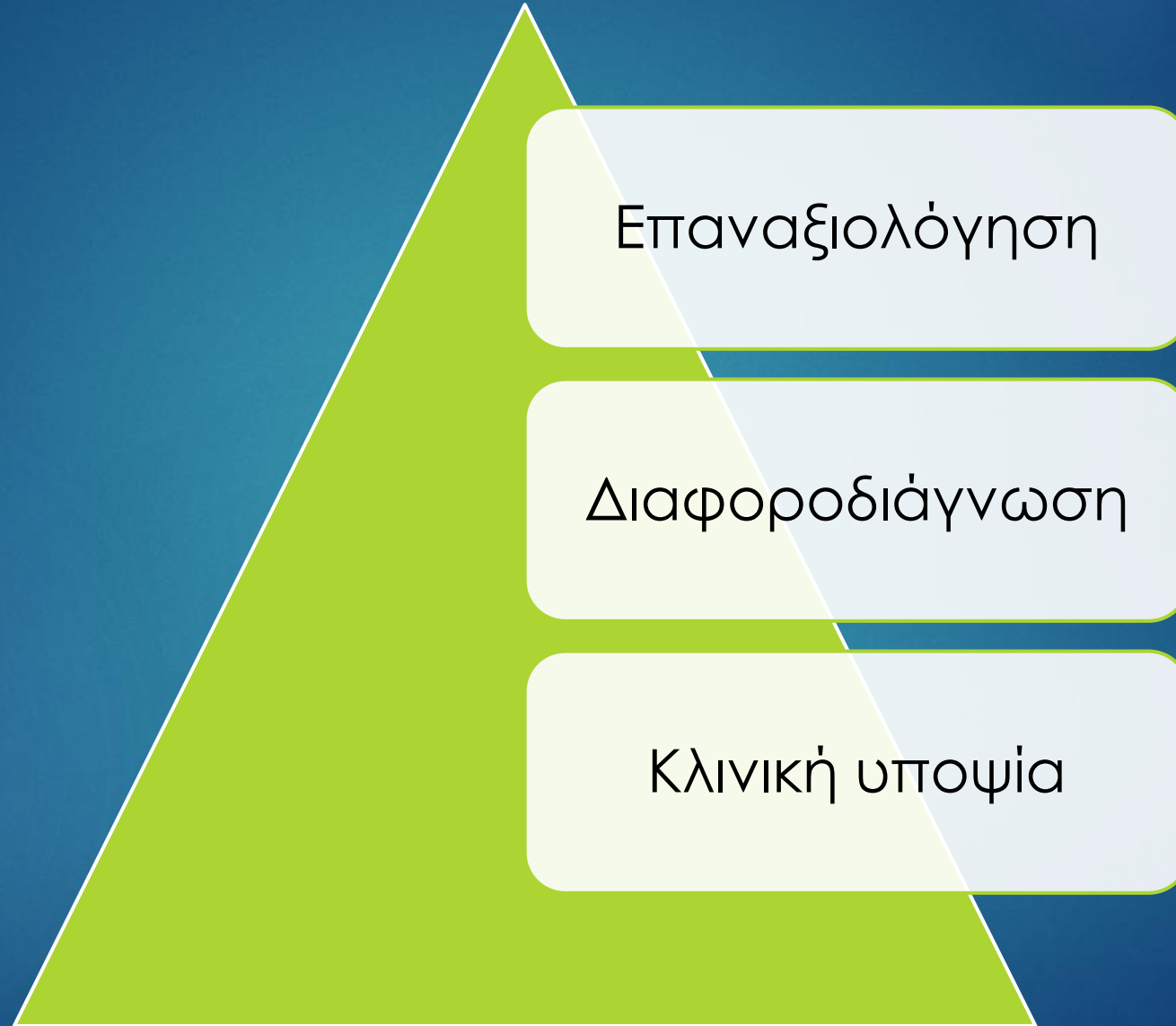
- ΤΡΙΤΗ  
ΙΣΤΟΛΟΓΙΚΗ  
ΔΙΑΧΥΤΟ  
ΛΕΜΦΩΜΑ  
ΑΠΟ  
ΜΕΓΑΛΑ Β-  
ΚΥΤΤΑΡΑ







# ΣΥΜΠΕΡΑΣΜΑ





ΕΥΧΑΡΙΣΤΩ